



Ergenlerde Yeni Bir Sorun: "Bonzai"

A New Problem of Adolescents: "Bonzai"

Özlem Gül¹, Dolunay Gürses¹, Emine Özdemir², Ferhat Yıldız³

¹Pamukkale Üniversitesi Tıp Fakültesi, Çocuk Sağlığı ve Hastalıkları Anabilim Dalı, Çocuk Kardiyoloji Bilim Dalı, Denizli, Türkiye

²Pamukkale Üniversitesi Tıp Fakültesi, Çocuk Sağlığı ve Hastalıkları Anabilim Dalı, Denizli, Türkiye

³Pamukkale Üniversitesi Tıp Fakültesi, Aile Hekimliği Anabilim Dalı, Denizli, Türkiye

ÖZ

Sentetik kannabinoidlerin son yıllarda ergenlerde kullanımı artmaktadır. Ülkemizde "bonzai" olarak bilinmektedirler. Psikoz, ajitasyon, ataksi, konvülsiyon, halüsinasyon gibi nöropsikiyatrik etkilere neden olabildiği gibi; taşikardi, sistolik hipertansiyon, postural hipotansiyon ve göğüs ağrısı gibi kardiyovasküler semptomlara da yol açabilmektedir. Bu makalede; şiddetli göğüs ağrısı ve kardiyak enzim yüksekliği ile acil servise başvuran ve "bonzai" kullandıklarını ifade eden üç erkek ergen sunuldu.

Anahtar Kelimeler: Bonzai, göğüs ağrısı, sentetik kannabinoidler, troponin

ABSTRACT

Synthetic cannabinoids have been increasingly used by adolescents in the recent years. In our country, synthetic cannabinoids are known as "bonsai". They may cause neuropsychiatric effects such as psychosis, agitation, ataxia, convulsion, hallucinations, and may also cause cardiovascular symptoms such as tachycardia, systolic hypertension, postural hypotension and chest pain. In this article, three adolescent males are reported, who were admitted to the emergency department with severe chest pain and significantly higher cardiac enzymes, and who claimed to have used "bonsai".

Keywords: Bonsai, chest pain, synthetic cannabinoids, troponin

Giriş

Asya kökenli bir bitki olan "Cannabis sativa"dan (kendir-Hint kenevirisi-esrar) elde edilen kannabis (esrar-marihuana) maddesinin sıtma ve romatizmaya karşı etkili olduğu tarihte ilk olarak Çin İmparatoru Shen-Nung (M.Ö. 2737) tarafından bahsedilmiştir (1). Kannabis maddesinden laboratuvar ortamında üretilen sentetik kannabinoidlerin (SK) tüm dünyada olduğu gibi ülkemizde de kullanım sıklığı artmaktadır.

SK içeren maddeler genel olarak, Avrupa'da "spice", Amerika Birleşik Devletleri'nde (ABD) "K2", Türkiye'de ise "bonzai" ya da "Jamaika" olarak adlandırılmaktadır (1). Dozaj ve içerik açısından yapıları tam olarak bilinmeyen bu

maddelerin yaygın kullanımı ve artan tüketimi halk sağlığı için ciddi bir problem haline gelmektedir.

"Bonzai", doğal esrar benzeri etki göstererek, görsel ve işitsel algıyı etkiler. Duygu durum yükselmesi, anksiyete, psikoz, halüsinasyon, panik reaksiyonlar, ajitasyon, ataksi, konvülsiyon, analjezi, motor fonksiyonda azalma, bellekte ve zaman algısında bozulmaya neden olur (1). Bununla birlikte nefes darlığı, taşikardi, bradikardi, hipertansiyon, göğüs ağrısı, miyokard enfarktüsü gibi kardiyovasküler etkilere de neden olabilmektedir (2). Bu olgu sunumunda "bonzai" kullanımına bağlı kardiyovasküler etkilenmelerin görüldüğü üç ergen erkek olgu sunuldu.

Yazışma Adresi/Address for Correspondence

Dr. Özlem Gül, Pamukkale Üniversitesi Tıp Fakültesi, Çocuk Sağlığı ve Hastalıkları Anabilim Dalı, Çocuk Kardiyoloji Bilim Dalı, Denizli, Türkiye
Tel.: +90 505 319 41 20 E-posta: drsivasli@hotmail.com ORCID ID: orcid.org/0000-0002-4415-4437

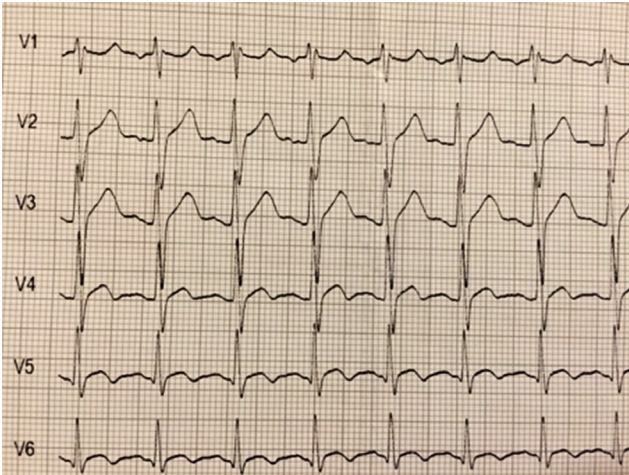
Geliş tarihi/Received: 17.12.2015 Kabul tarihi/Accepted: 08.03.2016

©Telif Hakkı 2017 Ege Üniversitesi Tıp Fakültesi Çocuk Sağlığı ve Hastalıkları Anabilim Dalı ve Ege Çocuk Vakfı
The Journal of Pediatric Research, Galenos Yayınevi tarafından basılmıştır.

Olgu Sunumları

Olgu 1

Sternum arkasında baskı tarzında göğüs ağrısı yakınması ile çocuk acil servisine başvuran 16 yaşında erkek hastanın yakınmasının bir gün önce başladığı öğrenildi. Öz geçmişinde çocuk psikiyatri kliniğinde davranış bozukluğu nedeniyle takipli olduğu ve antipsikotik (aripirazol) ve antidepresan (essitalopram) ilaç tedavisi aldığı bilinmekteydi. Alkol, sigara ve madde kullanımı olmadığı belirtildi. Soy geçmişinde ailesinde kalp hastalığı öyküsü yoktu. Fizik bakışında; genel durumu iyi, bilinç açık, koopere ve oryante idi. Kardiyolojik muayenesinde kalp sesleri ritmik ve taşikardikti. Kalp tepe atımı 115/dk, kan basıncı 130/80 mmHg, oksijen satürasyonu %99 idi. S1-S2 normal, ek ses ve üfürüm saptanmadı. Diğer sistem bulguları doğaldı. Elektrokardiyografisinde (EKG) ritim sinüs ve sol inferior QRS aksı mevcuttu. Sinüs taşikardisi ve V4-V6 derivasyonlarda ST elevasyonu ve T negatifliği izlendi, QTc: 0,39 saniye idi (Resim 1). Laboratuvar tetkiklerinde; beyaz küre 8590/mm³, hemoglobin 14,2 gr/dL, trombosit 203,000/mm³, C-reaktif protein 0,3 mg/dL (N: 0-0,5 mg/dL) idi. Böbrek ve karaciğer fonksiyon testleri ile kan lipid değerleri normal sınırlardaydı. Kardiyak enzimlerinden kreatin kinaz-MB (CK-MB) 96,3 ng/mL (N: 0-5 ng/mL), troponin T 1,17 ng/mL (N: 0-0,014 ng/mL) olarak tespit edildi. Ekokardiyografik değerlendirmesinde; kardiyak patoloji saptanmadı, sol ventrikül sistolik (ejeksiyon fraksiyonu: %70, kılma fraksiyonu: %38) ve diyastolik fonksiyonları normaldi. Madde kullanımı açısından tekrar sorgulanan olgunun arkadaşları ile birlikte "bonzai" içerikli sigara içtiği öğrenildi. Monitorize edilerek izleme alınan olgu, çocuk psikiyatrisi ile konsülte edildi ve kullandığı psikiyatrik ilaçlar kesildi. Yatışının beşinci gününde elektrokardiyografik değişiklikler normale döndü ve kardiyak enzim düzeyleri göreceli olarak azalarak normal sınırlara indi. Göğüs ağrısı tekrarlamayan hastanın, ekokardiyografik izlemlerinde kardiyak fonksiyonlar normal sınırlarda seyretti. Miyokard perfüzyon sintigrafisinde



Resim 1. Elektrokardiyografik değişiklikler

perfüzyon defekti izlenmedi. Olgu, "Alkol ve Madde Bağımlılar Araştırma Tedavi Merkezi"ne yönlendirilerek beşinci günde taburcu edildi.

Olgu 2

On yedi yaşında erkek olgu, sıkışma tarzında göğüs ağrısı ve baskı hissi yakınması ile başvurdukları merkezde troponin T yüksekliği saptanması üzerine hastanemiz acil servisine yönlendirildi. Öz geçmişinde dört yıldır günde bir paket sigara kullandığı ve bilinen bir kronik hastalığı olmadığı öğrenildi. Soy geçmişinde ailesinde kalp hastalığı öyküsü yoktu. Fizik bakışında genel durumu iyi, bilinci açık, koopere ve oryante idi. Kalp tepe atımı 98/dk, kan basıncı 115/75 mmHg idi. Kardiyolojik muayenesinde kalp sesleri ritmik, S1-S2 doğal, ek ses, üfürüm yoktu. Diğer sistem bulguları olağandı. Laboratuvar tetkiklerinde beyaz küre 14.120/mm³, hemoglobin 12,7 gr/dL, trombosit 325,000/mm³, C-reaktif protein 0,2 mg/dL (N: 0-0,5 mg/dL) idi. Böbrek ve karaciğer fonksiyon testleri ile kan lipid değerleri normal sınırlardaydı. CK-MB 5,6 ng/mL (N: 0-5 ng/mL), troponin T 0,4 ng/mL (N: 0-0,014 ng/mL) tespit edildi. EKG'de ritim sinüstü, aritmi, ST-T değişikliği yoktu ve QTc: 0,40 saniye idi. Ekokardiyografik değerlendirmesinde kalp fonksiyonları normaldi. Yoğun sigara kullanımı olan hastada madde bağımlılığı da olabileceği düşünülerek tekrar görüşüldüğünde; sokaktan temin ettiği "bonzai" isimli maddeyi kullandığı öğrenildi. Hasta yatırılarak monitorize edildi. İzleminde üçüncü günde kardiyak enzimleri normale döndü. Tekrarlanan EKG ve ekokardiyografi kayıtlarında patoloji saptanmadı. Göğüs ağrısı tekrarlamadı. Olgu, çocuk psikiyatrisi ile görüşülerek taburcu edildi. "Alkol ve Madde Bağımlılar Araştırma Tedavi Merkezi"ne yönlendirildi.

Olgu 3

On altı yaşında erkek olgu baş ağrısı, iç huzursuzluğu ve göğüs ağrısı yakınması nedeniyle çocuk acil servise getirildi. Başvurusunda yanında ebeveynleri bulunmayan olgunun, Sosyal Hizmetler ve Çocuk Esirgeme Kurumu'na bağlı yurtta kaldığı ve yaklaşık iki yıldır günde 6-7 adet sigara kullandığı öğrenildi. Fizik bakışında genel durumu iyi, bilinci açık ve koopere olan hastanın oldukça huzursuz olduğu görüldü. Kalp tepe atımı 110/dk, kan basıncı 125/80 mmHg, oksijen satürasyonu %98 idi. Kardiyolojik muayenesinde kalp sesleri ritmik, S1-S2 doğal, ek ses, üfürüm yoktu. Diğer sistem bulguları doğaldı. Tam kan sayımı, biyokimyası ve lipid profili normal sınırlarda olan olgunun, kardiyak enzimlerinden CK-MB 5,52 ng/mL (N: 0-5 ng/mL), troponin T 0,42 ng/mL (N: 0-0,014 ng/mL) olarak tespit edildi. EKG'de ritim sinüs idi, aritmi ve ST-T değişikliği saptanmadı. QTc: 0,39 saniye idi. Ekokardiyografik değerlendirmesinde kalp fonksiyonları normal sınırlardaydı. Hasta monitorize edilerek izleme alındı. İzleminde kardiyak enzimleri düzelen ve EKG'de patoloji saptanmayan olgunun, uyumsuz ve çelişkili davranışları dikkat çekiciydi. Ayrıntılı olarak sorgulandığında sokaktan temin ettiği "bonzai" isimli maddeyi kullandığı öğrenildi. Olgunun yakınlarına ulaşamadı. Uyumsuz durumunun uyuşturucu madde bağımlılığına bağlı olabileceği düşünülerek çocuk

psikiyatrisi ve "Alkol ve Madde Bağımlılar Araştırma Tedavi Merkezi"ne yönlendirilmesi planlanan hasta; habersiz olarak hastaneden ayrıldı. Tutanak tutularak; "Sosyal Hizmetler Kurumu" ve idari makamlara durum bildirildi.

Çalışmamıza dahil edilen hastaların ailelerinden bilgilendirilmiş onam formu alınmıştır.

Tartışma

Göğüs ağrısı acil serviste sıklıkla karşımıza çıkan önemli bir sağlık sorunudur. ABD'de 15 yaş üzeri hastalarda acil servise başvuru yakınmaları arasında ilk sırada yer almaktadır. Göğüs ağrısı ayırıcı tanısı zaman zaman güç olabilmektedir (3). Son zamanlarda kokain kullanımının; prematür ateroskleroz gelişmesine ve akut koroner sendromun ortaya çıkmasına neden olabileceği ile ilgili veriler kılavuzlarda yerini almıştır (4). Bastırıcı, sıkıştırıcı vasıfta tipik göğüs ağrısıyla başvuran özellikle ergenlik döneminde olan hastalarda, kardiyak nedenlerin yanı sıra madde kullanımının sorgulanması da gerekmektedir (2,3,5).

"Bonzai" 2004 yılından beri Almanya, İsveç ve Büyük Britanya gibi birçok Avrupa ülkesinde ot karışımı olarak bulunmaktadır. Başlarda sadece deneysel olarak bazı kişiler üzerinde kullanılmıştır. Ancak 2008 yılında Almanya'da yasal olarak kullanımına izin verilmesinden sonra popüler olmuş ve kullanıcıları günden güne katlanarak artmıştır (6). ABD'de 2015 yılı içerisinde SK kullanım prevalansı 15-16 yaş için %4,3, 17-18 yaş için ise %5,2 olarak tespit edilmiştir (7). Avrupa'da bu oranın daha düşük olduğu düşünülmektedir (8). Türkiye'de resmi olarak SK'lerin ilk ele geçirilmesi 2010 yılı mayıs ayında gerçekleşmiştir ve 2011 yılında kullanımı yasaklanmıştır (6). Ancak ülkemizde de kullanım sıklığı özellikle ergenlerde olmak üzere giderek artmaktadır. Ergenlik dönemi, bireyin yaşamında bilişsel, toplumsal, fiziksel ve duygusal değişimlerin çok hızlı olduğu önemli bir dönemdir. Bu dönemde ailesel desteğin yetersiz olması, parçalanmış aile öyküsü, aile içi çatışma,insel istismar, yanlış arkadaş çevresi, eşlik eden psikiyatrik hastalık bulunması, ailede madde kullanan bireylerin olması, okuldaki başarısızlık ve düşük sosyoekonomik düzey gibi faktörler madde kullanma riskini artırmaktadır (9). Bizim de hastalarımızın birinde psikiyatrik hastalık öyküsü, diğerlerinde de parçalanmış aile öyküsü mevcuttu.

Kannabinoidler doğal cannabinoidler, endojen cannabinoidler, SK'ler olarak üç gruba ayrılır. Doğal esrarın etken maddesi delta-9-tetrahidrokannabinoldür ($\Delta 9$ -THC). SK'ler; esrar, kokain ve amfetamin ile aynı grupta yer almaktadırlar (1,10). $\Delta 9$ -THC ve SK'ler CB1 ve CB2 reseptörleri üzerinden etkilerini gösterirler. $\Delta 9$ -THC parsiyel agonistken, SK'ler tam agonistlerdir. SK'lerin etki süresi doğal esrara göre daha uzun ya da daha kısa olabilir, ancak etkileri daha güçlüdür. Bağımlılık yapıcı potansiyelleri, çok hızlı tolerans gelişimi nedeniyle doğal esrardan daha fazladır (1).

SK'ler, laboratuvarlarda sentezlendikten sonra doğal esrarın alternatifi olarak satılmaya başlanmıştır (6). Uyuşturucu piyasasında kullanımına en sık rastlananları ise SK JWH-018, JWH-073, HU-210 ve CP 47,497'dir. "Bonzai", içerisinde

çok sayıda SK bulunan bir bitki karışımıdır ve en sık saptanan cannabinoid tipi JWH-018'dir (1,8). SK'lerin farmakolojik etkileri dakikalar içinde başlar. Bu nedenle çoğunlukla sigaraya sarılıp içilmektedirler. İnhalasyon ile alındıktan sonra, akciğerlerden anında emilerek birkaç dakikada beyin gibi diğer organlara yayılırlar. Oral yolla tüketildiğinde ise, ilk geçiş metabolizmasına ve sindirim aktivitesine bağlı olarak etkilerinin görülmesi gecikebilir. SK'lerin etki süresi değişebilmekle beraber, genelde saatler sürebilir. Entoksikasyonların çoğunda klinik etki süresi 8 saatten kısa olmasına rağmen, bazı kişilerde 24 saatten daha uzun sürebileceği bildirilmiştir (1). Bizim olgularımızın hepsinde klinik olarak düzelme ve yakınmaların geçmesi saatler içinde olurken; kardiyak enzimlerin tamamen normale dönmesi 72 saat sonunda gerçekleşti.

SK'lerin bildirilen psikoaktif etkileri; psikoz, öfori, anksiyete, ajitasyon, iritabilite, konfüzyon, sommolans, sedasyon, panik atak ve bilişsel becerilerde değişikliklerdir. Ayrıca terleme, bulantı, kusma, iştah değişiklikleri, hipertansiyon/hipotansiyon, göğüs ağrısı, taşikardi/bradikardi, solunum depresyonu sıklıkla rapor edilen belirtilerdir (1,8). Hoyte ve ark. (10), SK kullananlarda taşikardi, ajitasyonun en sık görülen klinik belirtiler olduğunu bildirmişlerdir. Göğüs ağrısı, senkop ve hipotansiyonun ise nadiren bulunduğunu söylemişlerdir. Bizim ise üç olgumuzda da göğüs ağrısı ve taşikardi mevcuttu, birinde göğüs ağrısına ek olarak, ajitasyon ve iç huzursuzluğu da vardı.

Doğal esrarın sempatik sinir sistemini uyararak kalp hızı ve miyokardın oksijen ihtiyacının artmasına, norepinefrin salınımıyla vazokonstriksiyon ve miyokardiyal iskemi bulgularının oluşmasına, trombosit agregasyonunu artırarak trombüs oluşumuna, göğüs ağrısı, kalp enzimlerinde yükselme, akut koroner sendrom ve miyokard enfarktüsüne neden olabileceği bilinmektedir (1,3,8). Literatürde SK içeren maddeleri kullanan ergenlerde akut miyokard enfarktüsünün geliştiği olgular bildirilmiştir (1,3). SK içeren bu maddelerin, koroner arter spazmına neden olacak başka maddeler de içeriyor olabileceği düşünülmektedir (1). Göğüs ağrısı ile başvuran hastalarımızın üçünün de kalp enzimleri yüksekti, birinde ise elektrokardiyografik değişiklikler saptandı. Bu durumun "bonzai" kullanımı ile oluşan geçici koroner vazospazmına bağlı olduğu düşünüldü.

Çeşitli toksik maddeler idrar, kan, tükürük ve saç örneklerinden tespit edilebilmektedir. Ancak şu ana kadar SK'ların referans standartları bulunmadığından tespit edilmeleri oldukça zordur. Bu nedenle, bu maddelerin hızlı ve etkili bir şekilde tespit edilmesini sağlayacak analiz yöntemlerinin geliştirilmesi hem madde kullanımını teyit etmek, hem de bu maddelerin farmakokinetik ve farmakodinamik özellikleri ile ilgili bilgi edinebilmek için gereklidir (1). Toksikolojik tarama her ne kadar acil hasta yönetimi için gerekli değilse de, kanıt ve diğer adli işlemler için mutlak gereklidir. Aynı zamanda yasa dışı diğer maddeleri de saptama olasılığı nedeni ile şüphelenilen olgularda yapılması gerekmektedir. Olgularımızın üçünde de anamnez ile "bonzai" kullanıldığı ortaya çıkarıldı. Bu maddelerin kullanımını kanıtlamak amacıyla toksikolojik değerlendirme yapılmadı.

Sonuç olarak bu olgu sunumu ile; göğüs ağrısı yakınması ile başvuran, kardiyak enzim yüksekliği ve anormal elektrokardiyografik bulguları saptanan özellikle erkek ergenlerde, ağır stres ve fiziksel egzersize ek olarak "bonzai" kullanımının da akılda tutulması gerekliliği vurgulanmak istendi. Ülkemizde de madde kullanımının giderek artması ve çocukluk yaşlara inmesi nedeniyle, çocuk hekimlerinin bu tür olgularda daha dikkatli olması, ayrıntılı sorgulama yapması, şüphelenilen olgularda ise toksikolojik incelemeye başvurması gerekmektedir. "Alkol ve Madde Bağımlılar Araştırma Tedavi Merkezi", pediatri klinikleri iş birliği ile sağlanan profesyonel desteğin bu çocukların topluma kazandırılabilmesini kolaylaştıracağını düşünmekteyiz.

Etik

Hasta Onayı: Çalışmamıza dahil edilen hastaların ailelerinden bilgilendirilmiş onam formu alınmıştır.

Hakem Değerlendirmesi: Editörler kurulu ve editörler kurulu dışında olan kişiler tarafından değerlendirilmiştir.

Yazarlık Katkıları

Cerrahi ve Medikal Uygulama: Ö.G., D.G., E.Ö., F.Y.,
Konsept: Ö.G., D.G., Dizayn: Ö.G., D.G., Veri Toplama veya İşleme: Ö.G., D.G., E.Ö., F.Y., Analiz veya Yorumlama: Ö.G., D.G., Literatür Arama: E.Ö., F.Y., Yazan: Ö.G., D.G.

Çıkar Çatışması: Yazarlar bu makale ile ilgili olarak herhangi bir çıkar çatışması bildirmemiştir.

Finansal Destek: Çalışmamız için hiçbir kurum ya da kişiden finansal destek alınmamıştır.

Kaynaklar

1. Evren C, Bozkurt M. Synthetic Cannabinoids: Crisis of The Decade. *Düşünen Adam The Journal of Psychiatry and Neurological Sciences* 2013;26:1-11.

2. Atik Ugan S, Dedeoğlu R, Varol F, Çam H, Eroğlu AG, Saltık L. "Bonzai" kullanımına bağlı kalp ve damar sistemi yan etkileri: İki olgu sunumu. *Türk Ped Arş* 2015;50:61-4.
3. Alp H, Alp E. Çocuk kardiyoloji kliniğine göğüs ağrısı nedeniyle başvuran çocukların etiyolojik değerlendirilmesi. *J Pediatr Res* 2014;1:80-3.
4. Bassand JP, Hamm CW, Ardissino D, et al. Guidelines for the diagnosis and treatment of non-ST-segment elevation acute coronary syndromes. *Eur Heart J* 2007;28:1598-660.
5. Ayhan H, Aslan AN, Süygün H, Durmaz T. Bonzai kullanımı sonrası ortaya çıkan akut miyokart enfarktüsü. *Türk Kardiyol Dern Arş* 2014;42:560-3.
6. Gurdal F, Asirdizer M, Aker RG, et al. Review of detection frequency and type of synthetic cannabinoids in herbal compounds analyzed by Istanbul Narcotic Department of the Council of Forensic Medicine, Turkey. *J Forensic Leg Med* 2013;20:667-72.
7. Monitoring the future study: Trends in prevalence of various drugs. <http://www.drugabuse.gov/trends-statistics/monitoring-future/monitoring-future-study-trends-in-prevalence-various-drugs> (Erişim: 14 Ocak 2016).
8. Gurney SM, Scott KS, Kacinko SL, Presley BC, Logan BK. Pharmacology, Toxicology, and Adverse Effects of Synthetic Cannabinoid Drugs. *Forensic Sci Rev* 2014;26:53-78.
9. Alikashişoğlu M, Ercan O. Ergenlerde Madde Kullanımı. *Türkiye Klinikleri J Pediatr Sci* 2006;2:76-83.
10. Hoyte CO, Jacob J, Monte AA, Al-Jumaan M, Bronstein AC, Heard KJ. A characterization of synthetic cannabinoid exposures reported to the National Poison Data System in 2010. *Ann Emerg Med* 2012;60:435-8.